Tendinopathie sans rupture de la coiffe des rotateurs

- Il en existe deux types : les tendinopathies non rompues et les tendinopathies calcifiantes.
- Une architecture osseuse est souvent prédisposante, avec un acromion crochu ou courbe qui entre en conflit avec les tendons de la coiffe, entrainant inflammations des tendons et de la bourse (bursite).

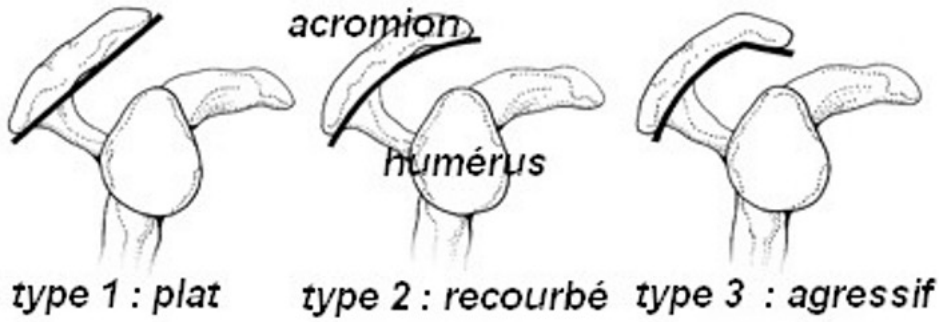

Image 1. Classification de Bigliani

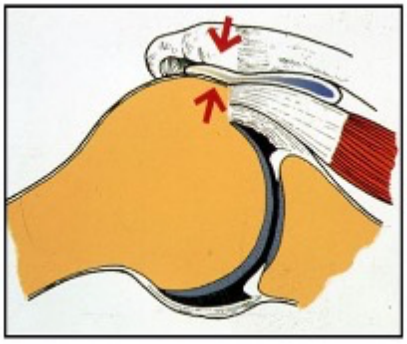

Image 2. Schéma représentant le conflit entre l'acromion et la coiffe des rotateurs

- Pour des raisons génétiques ou hormonales notamment, des dépôts de calcium peuvent apparaitre dans le tendon, créant ainsi des calcifications. Elles peuvent être responsable de douleur, raideur, et réveils nocturnes. L'évolution naturelle de ces calcifications est la résorption spontanée à +/- long terme.

Image 3. Radiographie avec calcifications

- Le traitement de première intention est médical : kinésithérapie, infiltration, +/- ondes de choc.
- En cas d'inefficacité du traitement bien mené pendant 3 à 6 mois, un traitement chirurgical pourra être proposé. Il est réalisé sous anesthésie générale et/ou locorégionale, et sous arthroscopie (caméra dans l'épaule) en ambulatoire. Un nettoyage de l'espace sous-acromial (bursectomie), une acromioplastie, +/- une évacuation de la calcification, sont réalisés.

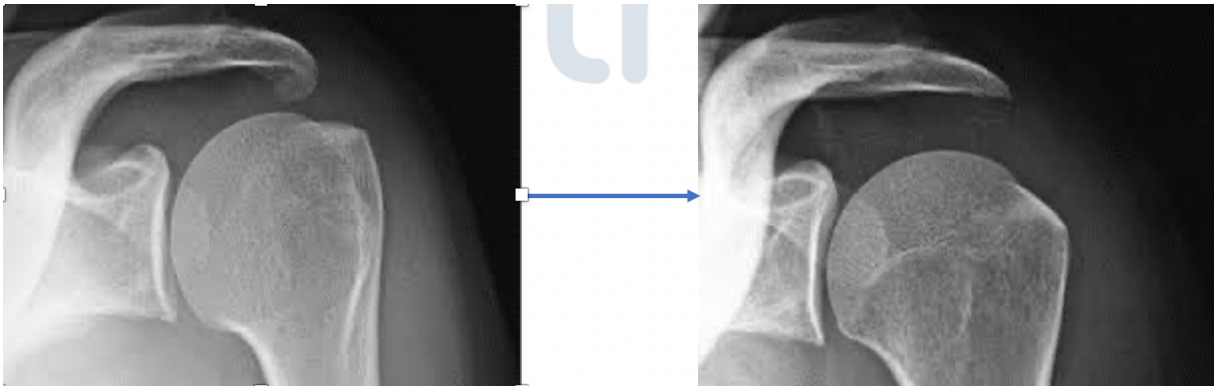

Image 4. Radiographies pré et post opératoire après acromioplastie

- En fonction de chaque patient et de la symptomatologie, des gestes associés seront réalisés : ténotomie ou ténodèse de la longue portion du biceps, et/ou « résection du centimètre externe de la clavicule ».

- En post opératoire, une attelle sera portée pour une durée pouvant varier de 2 à 3 semaines en fonction de la chirurgie. Une rééducation spécialisée devra également être débutée dès le lendemain de l'intervention chez des kinésithérapeutes ou en centre de rééducation. Le suivi post opératoire sera assuré conjointement par les chirurgiens et les médecins rééducateurs.
- Certaines complications peuvent apparaître, mais elles restent rares : hématome, infection, capsulite rétractile…